



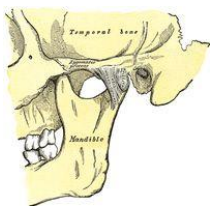
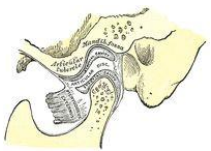
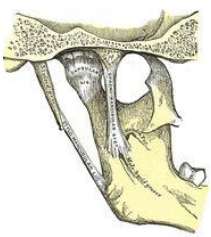


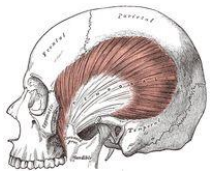
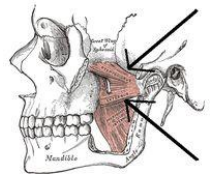
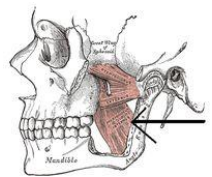
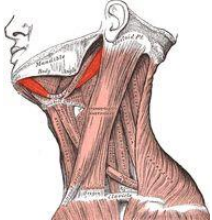
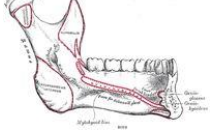




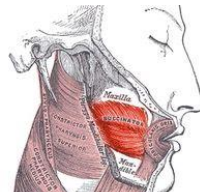
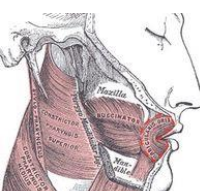
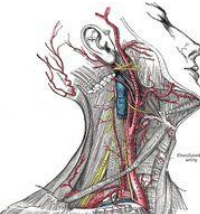
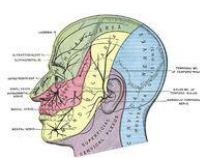
ESTUDIO ANATÓMICO Y FUNCIONAL DEL APARATO ESTOMATOGNÁTICO.




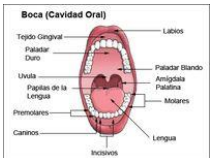
ESCO02_CONTENIDOS		
Miniatura	Comentarios	Credenciales del recurso
	Comentarios para Unificación: Comentarios para Integración:	Título: Adela explicando a Ramón el funcionamiento de la clínica. Descripción: Adela, odontóloga jefa de Dentoclínica, explicándole a Ramón, su nuevo higienista trabajador, cómo se trabaja en esta clínica dental. Nombre: HB_CASO_10.jpg Autoría: Silvia Portero Cano Licencia: Uso Educativo no comercial para plataformas de FPaD Procedencia: Elaboración propia
	Comentarios para Unificación: Comentarios para Integración:	Título: Esther y Ramón revisando documentación de pacientes. Descripción: Esther enseñando a Ramón a gestionar las historias clínicas de los pacientes. Nombre: HB_CASO_06.jpg Autoría: Silvia Portero Cano Licencia: Uso Educativo no comercial para plataformas de FPaD Procedencia: Elaboración propia
	Comentarios para Unificación: La imagen debe poder ampliarse a un tamaño suficiente para leer con nitidez TODO el texto de la misma. Comentarios para Integración:	Título: Huesos del cráneo. Descripción: Huesos del cráneo en visión lateral. Nombre: ESCO02_CONT_R01_HUESOS Autoría: ITE-José Alberto Bermúdez. Licencia: CC by-nc-sa Procedencia: idITE=173576
	Comentarios para Unificación: La imagen debe poder ampliarse a un tamaño suficiente para leer con nitidez TODO el texto de la misma. Comentarios para Integración:	Título: Osteología del cráneo. Descripción: Visión lateral de los huesos del cráneo. Nombre: ESCO02_CONT_R02_CRANEO Autoría: Gray's Anatomy Licencia: Dominio público. Procedencia: http://commons.wikimedia.org/wiki/File:Gray188.png
	Comentarios para Unificación: La imagen debe poder ampliarse a un tamaño suficiente para leer con nitidez TODO el texto de la misma. Comentarios para Integración:	Título: Fontanelas. Descripción: Fontanelas anterior y posterior. Nombre: ESCO02_CONT_R03_FONTANELAS Autoría: Magnus Manske Licencia: Dominio público Procedencia: http://es.wikipedia.org/wiki/Archivo:Gray197.png

	<p>Comentarios para Unificación:</p> <p>Comentarios para Integración:</p>	<p>Título: Hueso frontal. Descripción: Hueso frontal. Nombre: ESCO02_CONT_R04_FRONTAL Autoría: ITE Licencia: CC by-nc-sa Procedencia: idITE=119017</p>
	<p>Comentarios para Unificación:</p> <p>Comentarios para Integración:</p>	<p>Título: Hueso occipital. Descripción: Hueso occipital. Nombre: ESCO02_CONT_R05_OCCIPITAL Autoría: ITE Licencia: CC by-nc-sa Procedencia: idITE=119110</p>
	<p>Comentarios para Unificación:</p> <p>Comentarios para Integración:</p>	<p>Título: Hueso etmoides. Descripción: Hueso etmoides. Nombre: ESCO02_CONT_R06_ETMOIDES Autoría: ITE Licencia: CC by-nc-sa Procedencia: idITE=118992</p>
	<p>Comentarios para Unificación:</p> <p>Comentarios para Integración:</p>	<p>Título: Esfenoides. Descripción: Hueso esfenoides. Nombre: ESCO02_CONT_R07_ESFENOIDES Autoría: ITE Licencia: CC by-nc-sa Procedencia: idITE= 118982</p>
	<p>Comentarios para Unificación:</p> <p>Comentarios para Integración:</p>	<p>Título: Parietal. Descripción: Hueso parietal. Nombre: ESCO02_CONT_R08_PARIETAL Autoría: ITE Licencia: CC by-nc-sa Procedencia: idITE= 119152</p>
	<p>Comentarios para Unificación:</p> <p>Comentarios para Integración:</p>	<p>Título: Temporal. Descripción: Visión externa del peñasco y escama del temporal. Nombre: ESCO02_CONT_R09_TEMPORAL Autoría: ITE Licencia: CC by-nc-sa Procedencia: idITE=119230</p>
	<p>Comentarios para Unificación: La imagen debe poder ampliarse a un tamaño suficiente para leer con nitidez TODO el texto de la misma.</p> <p>Comentarios para Integración: ANEXO</p>	<p>Título: Huesos del cráneo. Descripción: Proyección anterior y lateral del cráneo. Nombre: ESCO02_CONT_R10_HCRANEAL Autoría: Futvoley Licencia: CC by-nc-sa Procedencia: Montaje sobre http://www.flickr.com/photos/38117001@N06/3504817690/</p>
	<p>Comentarios para Unificación: La imagen debe poder ampliarse a un tamaño suficiente para leer con nitidez TODO el texto de la misma.</p> <p>Comentarios para Integración:</p>	<p>Título: Maxilar superior. Cara interna. Descripción: Cara interna del maxilar superior. Nombre: ESCO02_CONT_R11_MSUPINT Autoría: Magnus Manske Licencia: Dominio público Procedencia: http://es.wikipedia.org/wiki/Archivo:Gray167.png</p>

	<p>Comentarios para Unificación:</p> <p>Comentarios para Integración:</p>	<p>Título:Maxilar superior.</p> <p>Descripción: Cara externa del maxilar superior.</p> <p>Nombre:ESCO02_CONT_R12_MSUPEXT</p> <p>Autoría: ITE</p> <p>Licencia: CC by-nc-sa</p> <p>Procedencia: idITE=119085</p>
	<p>Comentarios para Unificación:</p> <p>Comentarios para Integración:</p>	<p>Título:Cigomático.</p> <p>Descripción: Hueso cigomático o malar.</p> <p>Nombre: ESCO02_CONT_R13_MALAR</p> <p>Autoría: ITE</p> <p>Licencia: CC by-nc-sa</p> <p>Procedencia: idITE=118926</p>
	<p>Comentarios para Unificación:</p> <p>Comentarios para Integración:</p>	<p>Título: Maxilar inferior. Cuerpo.</p> <p>Descripción: Cuerpo del maxilar inferior.</p> <p>Nombre: ESCO02_CONT_R14_MAXINFERIOR</p> <p>Autoría: ITE</p> <p>Licencia:CC by-nc-sa</p> <p>Procedencia: idITE=119080</p>
	<p>Comentarios para Unificación:</p> <p>Comentarios para Integración:</p>	<p>Título: Maxilar inferior, ramas ascendentes.</p> <p>Descripción: Visión lateral del maxilar inferior.</p> <p>Nombre: ESCO02_CONT_R15_MANDIBULA</p> <p>Autoría: ITE</p> <p>Licencia: CC by-nc-sa</p> <p>Procedencia: idITE=119079</p>
	<p>Comentarios para Unificación:</p> <p>La imagen debe poder ampliarse a un tamaño suficiente para leer con nitidez TODO el texto de la misma.</p> <p>Comentarios para Integración:</p>	<p>Título:ATM.</p> <p>Descripción: Visión lateral de la ATM.</p> <p>Nombre: ESCO02_CONT_R16_ATMLAT</p> <p>Autoría: Gray's Anatomy</p> <p>Licencia: Dominio público.</p> <p>Procedencia: http://es.wikipedia.org/wiki/Archivo:Gray309.png</p>
	<p>Comentarios para Unificación:</p> <p>La imagen debe poder ampliarse a un tamaño suficiente para leer con nitidez TODO el texto de la misma.</p> <p>Comentarios para Integración:</p>	<p>Título: Menisco y cóndilos de la ATM.</p> <p>Descripción: Visión de las superficies articulares y meniscales de la ATM.</p> <p>Nombre: ESCO02_CONT_R17_MENISATM</p> <p>Autoría: Gray's Anatomy</p> <p>Licencia: Dominio público.</p> <p>Procedencia: http://es.wikipedia.org/wiki/Archivo:Gray311.png</p>
	<p>Comentarios para Unificación:</p> <p>La imagen debe poder ampliarse a un tamaño suficiente para leer con nitidez TODO el texto de la misma.</p> <p>Comentarios para Integración:</p>	<p>Título: Ligamentos de la ATM.</p> <p>Descripción: Ligamentos de la ATM.</p> <p>Nombre: ESCO02_CONT_R18_LIGATM</p> <p>Autoría: Gray's Anatomy</p> <p>Licencia: Dominio público.</p> <p>Procedencia: http://es.wikipedia.org/wiki/Archivo:Gray310.png</p>

	<p>Comentarios para Unificación:</p> <p>Comentarios para Integración:</p>	<p>Título: Ramón introduciendo datos en el ordenador. Descripción: Ramón trabajando en el ordenador. Nombre: HB_CASO_05.jpg Autoría: Silvia Portero Cano Licencia: Uso Educativo no comercial para plataformas de FPaD Procedencia: Elaboración propia</p>
	<p>Comentarios para Unificación:</p> <p>La imagen debe poder ampliarse a un tamaño suficiente para leer con nitidez TODO el texto de la misma.</p> <p>Comentarios para Integración:</p>	<p>Título: Músculos de la cara. Descripción: Músculos de la cara. Nombre:ESCO02_CONT_R19_MUSCARA Autoría: Me Licencia: Dominio Público Procedencia: Montaje sobre http://es.wikipedia.org/wiki/Archivo:Illu_head_neck_muscles.jpg</p>
	<p>Comentarios para Unificación:</p> <p>La imagen debe poder ampliarse a un tamaño suficiente para leer con nitidez TODO el texto de la misma.</p> <p>Comentarios para Integración:</p>	<p>Título: Músculo temporal. Descripción: Músculo temporal. Nombre: ESCO02_CONT_R20_MTEMP Autoría: Gray's Anatomy Licencia: Dominio público. Procedencia:http://es.wikipedia.org/wiki/Archivo:Gray382.png</p>
	<p>Comentarios para Unificación:</p> <p>La imagen debe poder ampliarse a un tamaño suficiente para leer con nitidez TODO el texto de la misma.</p> <p>Comentarios para Integración:</p>	<p>Título: Músculo pterigoideo externo. Descripción: Músculo pterigoideo externo. Nombre: ESCO02_CONT_R21_MPTEREXT Autoría: Gray's Anatomy Licencia: Dominio público. Procedencia: http://es.wikipedia.org/wiki/Archivo:Musculuspterygoideuslateralis.png</p>
	<p>Comentarios para Unificación:</p> <p>La imagen debe poder ampliarse a un tamaño suficiente para leer con nitidez TODO el texto de la misma.</p> <p>Comentarios para Integración:</p>	<p>Título: Músculo pterigoideo interno. Descripción: Músculo pterigoideo interno. Nombre: ESCO02_CONT_R22_MPTERINT Autoría: Gray's Anatomy Licencia: Dominio público. Procedencia: http://es.wikipedia.org/wiki/Archivo:Musculuspterygoideusmedialis.png</p>
	<p>Comentarios para Unificación:</p> <p>La imagen debe poder ampliarse a un tamaño suficiente para leer con nitidez TODO el texto de la misma.</p> <p>Comentarios para Integración:</p>	<p>Título: Músculo digástrico. Descripción: Músculo digástrico. Nombre: ESCO02_CONT_R23_MDIGASTRICO Autoría: Image: Gray385.png.modified by Uwe-Gille Licencia: Dominio público. Procedencia: http://es.wikipedia.org/wiki/Archivo:Digastricus.png</p>
	<p>Comentarios para Unificación:</p> <p>La imagen debe poder ampliarse a un tamaño</p>	<p>Título: Músculos de la cara interna de la mandíbula. Descripción: Músculos de la cara interna de la mandíbula. Nombre: ESCO02_CONT_R24_MMANDIBULA Autoría: Magnus Manske Licencia: Dominio público</p>


	<p>suficiente para leer con nitidez TODO el texto de la misma. Comentarios para Integración:</p>	<p>Procedencia: http://es.wikipedia.org/wiki/Archivo:Gray177.png</p>
	<p>Comentarios para Unificación: La imagen debe poder ampliarse a un tamaño suficiente para leer con nitidez TODO el texto de la misma. Comentarios para Integración:</p>	<p>Título: Músculo elevador propio del labio superior. Descripción: Músculo elevador propio del labio superior. Nombre: ESCO02_CONT_R25_MELEVADOR Autoría: Uwe Gille Licencia: Dominio público Procedencia: http://es.wikipedia.org/wiki/Archivo:Levator_labii_superioris.png</p>
	<p>Comentarios para Unificación: La imagen debe poder ampliarse a un tamaño suficiente para leer con nitidez TODO el texto de la misma. Comentarios para Integración:</p>	<p>Título: Músculo cigomático mayor. Descripción: Músculo cigomático mayor. Nombre: ESCO02_CONT_R26_MCIGOMATICO Autoría: Uwe Gille Licencia: Dominio público Procedencia: http://es.wikipedia.org/wiki/Archivo:Zygomaticus.png</p>
	<p>Comentarios para Unificación: La imagen debe poder ampliarse a un tamaño suficiente para leer con nitidez TODO el texto de la misma. Comentarios para Integración:</p>	<p>Título: Músculo buccinador. Descripción: Músculo buccinador. Nombre: ESCO02_CONT_R27_MBUCCINADOR Autoría: Gray's Anatomy Licencia: Dominio público Procedencia: http://es.wikipedia.org/wiki/Archivo:Buccinator.jpg</p>
	<p>Comentarios para Unificación: La imagen debe poder ampliarse a un tamaño suficiente para leer con nitidez TODO el texto de la misma. Comentarios para Integración:</p>	<p>Título: Músculo orbicular de los labios. Descripción: Músculo orbicular de los labios. Nombre: ESCO02_CONT_R28_MORBICULAR Autoría: Uwe Gille Licencia: Dominio público Procedencia: http://es.wikipedia.org/wiki/Archivo:Orbicularis_oris.jpg</p>
	<p>Comentarios para Unificación: Comentarios para Integración:</p>	<p>Título: Arterias carótidas. Descripción: Arterias carótidas. Nombre: ESCO02_CONT_R29_CAROTIDA Autoría: Gray's Anatomy Licencia: Dominio público Procedencia: http://es.wikipedia.org/wiki/Archivo:Gray520.png</p>
	<p>Comentarios para Unificación: La imagen debe poder ampliarse a un tamaño suficiente para leer con nitidez TODO el texto de la misma. Comentarios para Integración:</p>	<p>Título: Inervación de la cabeza. Descripción: Inervación de la cabeza. Nombre: ESCO02_CONT_R30_INERVACION Autoría: Gray's Anatomy Licencia: Dominio público Procedencia: http://es.wikipedia.org/wiki/Archivo:Gray784.png</p>

	<p>Comentarios para Unificación:</p> <p>Comentarios para Integración:</p>	<p>Título: Ramón y Esther hablando en la clínica dental.</p> <p>Descripción: Ramón, recién titulado, y Esther, una higienista con gran experiencia, son compañeros de trabajo desde hace poco y están hablando en la consulta Dentoclínica.</p> <p>Nombre: HB_CASO_09.jpg</p> <p>Autoría: Silvia Portero Cano</p> <p>Licencia: Uso Educativo no comercial para plataformas de FPaD</p> <p>Procedencia: Elaboración propia</p>
	<p>Comentarios para Unificación:</p> <p>Comentarios para Integración:</p>	<p>Título: Boca abierta.</p> <p>Descripción: Boca abierta.</p> <p>Nombre: ESCO02_CONT_R31_BOCA</p> <p>Autoría: ITE - Félix Vallés Calvo.</p> <p>Licencia: CC by-nc-sa</p> <p>Procedencia: idITE=152122</p>
	<p>Comentarios para Unificación:</p> <p>Comentarios para Integración:</p>	<p>Título: Labios.</p> <p>Descripción: Pared anterior de la boca o labios.</p> <p>Nombre: ESCO02_CONT_R32_LABIOS</p> <p>Autoría: Saintswithin</p> <p>Licencia: Dominio público.</p> <p>Procedencia: http://es.wikipedia.org/wiki/Archivo:Mouth.jpg</p>
	<p>Comentarios para Unificación:</p> <p>Comentarios para Integración:</p>	<p>Título: Mejilla.</p> <p>Descripción: Pared lateral de la boca o mejilla.</p> <p>Nombre: ESCO02_CONT_R33_MEJILLAS</p> <p>Autoría: ITE</p> <p>Licencia: CC by-nc-sa</p> <p>Procedencia: idITE=113042</p>
	<p>Comentarios para Unificación:</p> <p>Comentarios para Integración:</p>	<p>Título: Paredes de la boca.</p> <p>Descripción: Ubicación del paladar o pared superior de la boca.</p> <p>Nombre: ESCO02_CONT_R34_PAREDESBOCA</p> <p>Autoría: Pumpunxita</p> <p>Licencia: Dominio público.</p> <p>Procedencia: Montaje sobre http://es.wikipedia.org/wiki/Archivo:Illu_mouth_new.jpg</p>
	<p>Comentarios para Unificación:</p> <p>Comentarios para Integración:</p>	<p>Título: Pared posterior de la boca.</p> <p>Descripción: Velo del paladar o pared posterior de la boca.</p> <p>Nombre: ESCO02_CONT_R35_PAREDPOSTBOCA</p> <p>Autoría: Berta Vázquez y Pilar Garay</p> <p>Licencia: CC by-nc.</p> <p>Procedencia: Modificada a partir de la imagen:</p> <p>Autoría: Lusb</p> <p>Licencia: CC by</p> <p>Procedencia: : http://es.wikipedia.org/wiki/Archivo:Amigdalas.jpg</p>
	<p>Comentarios para Unificación:</p> <p>Comentarios para Integración:</p>	<p>Título: Suelo de la boca.</p> <p>Descripción: Corte sagital para observación del suelo de la boca.</p> <p>Nombre: ESCO02_CONT_R36_SUELOBOCA</p> <p>Autoría: Patrick J. Lynch</p> <p>Licencia: CC by</p> <p>Procedencia: http://es.wikipedia.org/wiki/Archivo:Head_lateral_mouth_anatomy.jpg</p>

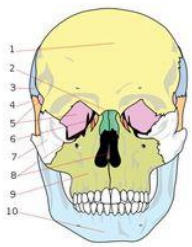
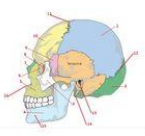
	<p>Comentarios para Unificación: La imagen debe poder ampliarse a un tamaño suficiente para leer con nitidez TODO el texto de la misma. Comentarios para Integración:</p>	<p>Título: Lengua. Descripción: Anatomía lingual. Nombre:ESCO02_CONT_R37 LENGUA Autoría: ITE - José Alberto Bermúdez. Licencia:CC by-nc-sa Procedencia: idITE=173602</p>
	<p>Comentarios para Unificación: Comentarios para Integración:</p>	<p>Título: Glándulas salivales. Descripción: Glándulas salivales. Nombre: ESCO02_CONT_R38_GLANDSALIVALES Autoría: ITE Licencia: CC by-nc-sa Procedencia: idITE=119022</p>
	<p>Comentarios para Unificación: La imagen debe poder ampliarse a un tamaño suficiente para leer con nitidez TODO el texto de la misma. Elaborar una animación que permita identificar cada una de las partes numeradas de la imagen, de forma que cuando se ponga el ratón encima de cada número se muestre el siguiente texto: 1. Glándula parótida. 2. Glándula submaxilar. 3. Glándula sublingual. Comentarios para Integración:</p>	<p>Título: Glándulas salivales mayores. Descripción: Situación glándulas salivales mayores. Nombre: ESCO02_CONT_R39_GSALIVALES MAY Autoría: Ministerio de Educación Licencia: Uso Educativo-nc Procedencia: Elaboración propia</p>
	<p>Comentarios para Unificación: Comentarios para Integración:</p>	<p>Título: Esther, higienista de Dentoclínica. Descripción: Esther, la higienista de Dentoclínica que lleva años trabajando en la consulta de Adela. Nombre: HB_CASO_02.jpg Autoría: Silvia Portero Cano Licencia: Uso Educativo no comercial para plataformas de FPd Procedencia: Elaboración propia</p>
<p>---</p>	<p>Comentarios para Unificación: Comentarios para Integración:</p>	<p>Título: Huesos del cráneo Descripción: Huesos del cráneo Autoría: Desconocida Licencia: Creative commons de Youtube Procedencia:https://es.wikipedia.org/wiki/Cabeza_%C3%B3sea</p>

----	Comentarios para Unificación: Comentarios para Integración:	Título: Suturas craneales Autoría: Desconocida Licencia: Dominio público Procedencia: http://eclinicalworks.adam.com/content.aspx?productid=39&pid=5&gid=002320
----	Comentarios para Unificación: Comentarios para Integración:	Título: Hueso esfenoides Autoría: Desconocida Licencia: Creative commons de Wikipedia Procedencia: https://es.wikipedia.org/wiki/Hueso_esfenoides
---	Comentarios para Unificación: Comentarios para Integración:	Título: Hueso etmoides Autoría: Desconocida Licencia: Creative commons de Wikipedia Procedencia: https://es.wikipedia.org/wiki/Hueso_etmoides
---	Comentarios para Unificación: Comentarios para Integración:	Título: Hueso temporal Autoría: Desconocida Licencia: Creative commons de Wikipedia Procedencia: https://es.wikipedia.org/wiki/Hueso_temporal
---	Comentarios para Unificación: Comentarios para Integración:	Título: Vista lateral del cráneo Autoría: Desconocida Licencia: Dominio público Procedencia: https://infovisual.info/es/cuerpo-humano/craneo-vista-latera
---	Comentarios para Unificación: Comentarios para Integración:	Título: Huesos de la cara Autoría: Desconocida Licencia: Dominio público Procedencia: https://tucuerpohumano.com/c-sistema-esqueletico/huesos-de-la-cara/
---	Comentarios para Unificación: Comentarios para Integración:	Título: Hueso palatino Autoría: Desconocida Licencia: Creative commons de Wikipedia Procedencia: https://es.wikipedia.org/wiki/Hueso_palatino
----	Comentarios para Unificación: Comentarios para Integración:	Título: Hueso maxilar superior Autoría: Desconocida Licencia: Creative commons de Wikipedia Procedencia: https://es.wikipedia.org/wiki/Maxilar
----	Comentarios para Unificación: Comentarios para Integración:	Título: Huesos de la cara Autoría: Desconocida Licencia: Dominio público Procedencia: http://unefaanatomia.blogspot.com/2008/04/huesos-de-la-cara.html

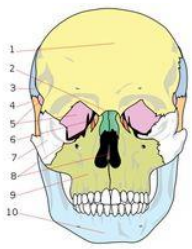
-----	Comentarios para Unificación: Comentarios para Integración	Título: Anatomía de la ATM Autoría: Facultad de Estudios Superiores Licencia: Dominio público Procedencia: https://estomatologia2.wordpress.com/anatomia-de-la-atm/
----	Comentarios para Unificación: Comentarios para Integración	Título: Músculos de la masticación Autoría: Desconocida Licencia: Creative Commons de Wikipedia Procedencia: https://es.wikipedia.org/wiki/Categor%C3%ADa:M%C3%BAsculos_de_la_masticaci%C3%B3n
---	Comentarios para Unificación: Comentarios para Integración	Título: Músculos de la masticación Autoría: Desconocida Licencia: Dominio público Procedencia: https://futurofonoaudiologo.wordpress.com/2015/05/12/los-musculos-de-la-masticacion/
---	Comentarios para Unificación: Comentarios para Integración	Título: Músculos de la masticación Autoría: Fraït Stin Licencia: Creative Commons de Youtube Procedencia: https://www.youtube.com/watch?v=yL2_vWXz054&feature=emb_logo
---	Comentarios para Unificación: Comentarios para Integración	Título: Músculos de la cabeza Autoría: Desconocida Licencia: Dominio público Procedencia: http://unefaanatomia.blogspot.com/2008/05/msculos-de-la-cabeza.html
---	Comentarios para Unificación: Comentarios para Integración	Título: Bóveda del paladar Autoría: Lafaka Licencia: Creative Commons de Youtube Procedencia: https://www.youtube.com/watch?v=jdekYYv3A0M&feature=emb_logo
---	Comentarios para Unificación: Comentarios para Integración	Título: Anatomía de la lengua Autoría: Desconocida Licencia: Creative Commons de Wikipedia Procedencia: https://es.wikipedia.org/wiki/Lengua_(anatom%C3%ADa)
---	Comentarios para Unificación: Comentarios para Integración	Título: Anatomía de la lengua Autoría: Desconocida Licencia: Dominio público Procedencia: http://www.monografias.com/trabajos-pdf2/anatomia-lengua/anatomia-lengua.pdf
---	Comentarios para Unificación: Comentarios para Integración	Título: Succión y deglución Autoría: Desconocida Licencia: Dominio público Procedencia: https://www.medwave.cl/link.cgi/Medwave/Reuniones/PedSBA2005/8/2396

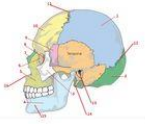
----	Comentarios para Unificación: Comentarios para Integración:	Título: Fonación Autoría: Desconocida Licencia: Dominio público Procedencia: http://sisbib.unmsm.edu.pe/bibvirtualdata/libros/linguistica/leng_nino/pdf/explor_producc.pdf
	Comentarios para Unificación: Comentarios para Integración: ANEXO	Título: Respiración. Descripción: Movimientos respiratorios. Nombre: ESCO02_CONT_R40_RESPIRACION Autoría: John Pierce Licencia: CC by Procedencia: http://es.wikipedia.org/wiki/Archivo:Diaphragmatic_breathing.gif


ESCO02_Tarea

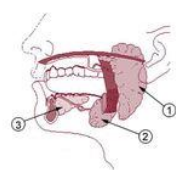
Miniatura	Comentarios	Credenciales del recurso
	Comentarios para Unificación: La imagen debe poder ampliarse a un tamaño suficiente para leer con nitidez TODO el texto de la misma. Comentarios para Integración:	Título: Lámina 1. Descripción: Visión anterior de la cabeza ósea. Nombre: ESCO02_TAREA_R01_LAMINA1 Autoría: Berta Vázquez y Pilar Garay Licencia: Uso educativo no comercial Procedencia: Modificada a partir de la imagen: Autoría: LadyofHats Mariana Ruiz Villareal Licencia: Dominio público Procedencia: http://commons.wikimedia.org/wiki/File:Human_skull_l_front_bones_numbered.svg
	Comentarios para Unificación: La imagen debe poder ampliarse a un tamaño suficiente para leer con nitidez TODO el texto de la misma. Comentarios para Integración:	Título: Lámina 2 . Descripción: Visión lateral cabeza ósea Nombre: ESCO02_TAREA_R02_LAMINA2 Autoría: Berta Vázquez y Pilar Garay Licencia: Uso educativo no comercial Procedencia: Modificada a partir de la imagen: Autoría: LadyofHats Licencia: Dominio público Procedencia: http://commons.wikimedia.org/wiki/File:Human_skull_l_side_simplified_(bones)-cs.svg

ESCO02_Solución_Tarea

Miniatura	Comentarios	Credenciales del recurso
	Comentarios para Unificación: La imagen debe poder ampliarse a un tamaño suficiente para leer con nitidez TODO el texto de la misma. Comentarios para Integración:	Título: Lámina 1. Descripción: Visión anterior de la cabeza ósea. Nombre: ESCO02_TAREA_R01_LAMINA1 Autoría: Berta Vázquez y Pilar Garay Licencia: Uso educativo no comercial Procedencia: Modificada a partir de la imagen: Autoría: LadyofHats Mariana Ruiz Villareal Licencia: Dominio público Procedencia: http://commons.wikimedia.org/wiki/File:Human_skull

		1_front_bones_numbered.svg
	Comentarios para Unificación: La imagen debe poder ampliarse a un tamaño suficiente para leer con nitidez TODO el texto de la misma. Comentarios para Integración:	Título: Lámina 2 . Descripción: Visión lateral cabeza ósea Nombre: ESCO02_TAREA_R02_LAMINA2 Autoría: Berta Vázquez y Pilar Garay Licencia: Uso educativo no comercial Procedencia: Modificada a partir de la imagen: Autoría: LadyofHats Licencia: Dominio público Procedencia: http://commons.wikimedia.org/wiki/File:Human_skull_side_simplified_(bones)-es.svg

MP02_MAPA_CONCEPTUAL		
Miniatura	Comentarios	Credenciales del recurso
	Comentarios para Unificación: Comentarios para Integración:	Título: Descripción: Nombre: Autoría: Ministerio de Educación Licencia: Uso Educativo-nc Procedencia: Elaboración propia

ESCO02_CONT_R39_GSALIVALES MAY		
Miniatura	Comentarios	Credenciales del recurso
	Comentarios para Unificación: La imagen debe poder ampliarse a un tamaño suficiente para leer con nitidez TODO el texto de la misma. Comentarios para Integración:	Título: Glándulas salivales mayores. Descripción: Situación glándulas salivales mayores. Nombre: ESCO02_CONT_R39_GSALIVALES MAY Autoría: Arcadian Licencia: Dominio público Procedencia: http://es.wikipedia.org/wiki/Archivo:Illu_quiz_hn_02.jpg