








ESCO05\_LICENCIA\_RECURSOS.  
**PATOLOGÍA ORAL.**

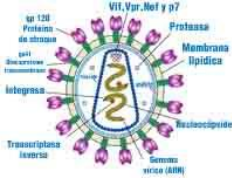



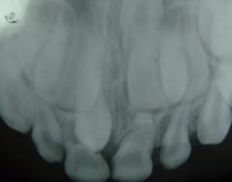

ESCO05_CONTENIDOS		
Miniatura	Comentarios	Credenciales del recurso
	<b>Comentarios para Unificación:</b> <b>Comentarios para Integración:</b>	<b>Título:</b> Adela explicando a Ramón el funcionamiento de la clínica. <b>Descripción:</b> Adela, odontóloga jefa de Dentoclínic. explicándole a Ramón, su nuevo higienista trabajador, cómo se trabaja en esta clínica dental. <b>Nombre:</b> HB_CASO_10.jpg <b>Autoría:</b> Silvia Portero Cano <b>Licencia:</b> Uso Educativo no comercial para plataformas de FPaD <b>Procedencia:</b> Elaboración propia
	<b>Comentarios para Unificación:</b> <b>Comentarios para Integración:</b>	<b>Título:</b> Dermis. <b>Descripción:</b> Componentes de la dermis. <b>Nombre:</b> ESCO05_CONT_R01_DERMIS. jpg <b>Autoría:</b> ITE <b>Licencia:</b> CC by-nc-sa <b>Procedencia:</b> idITE=118945
	<b>Comentarios para Unificación:</b> <b>Comentarios para Integración:</b>	<b>Título:</b> Ramón introduciendo datos en el ordenador. <b>Descripción:</b> Ramón trabajando en el ordenador. <b>Nombre:</b> HB_CASO_05.jpg <b>Autoría:</b> Silvia Portero Cano <b>Licencia:</b> Uso Educativo no comercial para plataformas de FPaD <b>Procedencia:</b> Elaboración propia
	<b>Comentarios para Unificación:</b> <b>Comentarios para Integración:</b>	<b>Título:</b> Epidermis. <b>Descripción:</b> Componentes de la epidermis. <b>Nombre:</b> ESCO05_CONT_R02_EPIDERMIS. jpg <b>Autoría:</b> ITE - José Alberto Bermúdez <b>Licencia:</b> CC by-nc-sa <b>Procedencia:</b> idITE=173598
	<b>Comentarios para Unificación:</b> <b>Comentarios para Integración:</b> <b>ANEXO</b>	<b>Título:</b> Melanocito. <b>Descripción:</b> Lesión por cambio de coloración. <b>Nombre:</b> ESCO05_CONT_R03_MELANOCITO. jpg <b>Autoría:</b> M. Sand, D. Sand, C. Thrandorf, V. Paech, P. Altmeyer, F. G. Bechara. <b>Licencia:</b> CC by <b>Procedencia:</b> <a href="http://commons.wikimedia.org/wiki/File:Congenital_melanocytic_nevus_01.jpg">http://commons.wikimedia.org/wiki/File:Congenital_melanocytic_nevus_01.jpg</a>




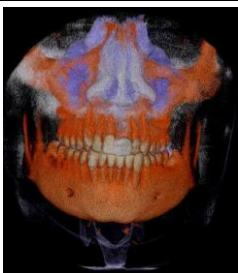
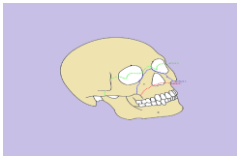

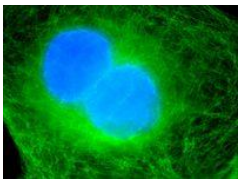
	<p><b>Comentarios para Unificación:</b></p> <p><b>Comentarios para Integración:</b> ANEXO</p>	<p><b>Título:</b> Nevus.</p> <p><b>Descripción:</b> Nevus o alteración de la coloración de la piel.</p> <p><b>Nombre:</b> ESCO05_CONT_R04_NEVUS. jpg</p> <p><b>Autoría:</b> Leonard C. Sperling, M.D., COL, MC, USA</p> <p><b>Licencia:</b> Dominio público</p> <p><b>Procedencia:</b> <a href="http://commons.wikimedia.org/wiki/File:Halo_nevus_mil.jpg">http://commons.wikimedia.org/wiki/File:Halo_nevus_mil.jpg</a></p>
	<p><b>Comentarios para Unificación:</b></p> <p><b>Comentarios para Integración:</b> ANEXO</p>	<p><b>Título:</b> Forúnculo.</p> <p><b>Descripción:</b> Forúnculo.</p> <p><b>Nombre:</b> ESCO05_CONT_R05_NODULO. jpg</p> <p><b>Autoría:</b> Mahdouch</p> <p><b>Licencia:</b> CC by</p> <p><b>Procedencia:</b><a href="http://commons.wikimedia.org/wiki/File:Furuncle.jpg">http://commons.wikimedia.org/wiki/File:Furuncle.jpg</a></p>
	<p><b>Comentarios para Unificación:</b></p> <p><b>Comentarios para Integración:</b> ANEXO</p>	<p><b>Título:</b> Lesiones de urticaria.</p> <p><b>Descripción:</b> Lesiones por urticaria.</p> <p><b>Nombre:</b> ESCO05_CONT_R06_URTICARIA. jpg</p> <p><b>Autoría:</b> Frank C. Müller.</p> <p><b>Licencia:</b> CC by-sa</p> <p><b>Procedencia:</b> <a href="http://commons.wikimedia.org/wiki/File:Hautausschlag_Oberschenkel_fcm.jpg">http://commons.wikimedia.org/wiki/File:Hautausschlag_Oberschenkel_fcm.jpg</a></p>
	<p><b>Comentarios para Unificación:</b></p> <p><b>Comentarios para Integración:</b> ANEXO</p>	<p><b>Título:</b> Habones por urticaria.</p> <p><b>Descripción:</b> Habones por urticaria.</p> <p><b>Nombre:</b> ESCO05_CONT_R07_HABONES. jpg</p> <p><b>Autoría:</b> Original uploader was Hyper84 at en.wikipedia</p> <p><b>Licencia:</b> CC by-nc-sa</p> <p><b>Procedencia:</b><a href="http://commons.wikimedia.org/wiki/File:Urticaria2.JPG">http://commons.wikimedia.org/wiki/File:Urticaria2.JPG</a></p>
	<p><b>Comentarios para Unificación:</b></p> <p><b>Comentarios para Integración:</b> ANEXO</p>	<p><b>Título:</b> Ampolla sanguinolenta.</p> <p><b>Descripción:</b> Ampolla sanguinolenta.</p> <p><b>Nombre:</b> ESCO05_CONT_R08_AMPOLLA. jpg</p> <p><b>Autoría:</b> Brusselsshrek</p> <p><b>Licencia:</b> CC by-sa</p> <p><b>Procedencia:</b><a href="http://commons.wikimedia.org/wiki/File:Blood_blisters_close-up_on_marble_background.jpg">http://commons.wikimedia.org/wiki/File:Blood_blisters_close-up_on_marble_background.jpg</a></p>
	<p><b>Comentarios para Unificación:</b></p> <p><b>Comentarios para Integración:</b> ANEXO</p>	<p><b>Título:</b> Ampolla.</p> <p><b>Descripción:</b> Ampolla.</p> <p><b>Nombre:</b> ESCO05_CONT_R09_GRANAMPOLLA. jpg</p> <p><b>Autoría:</b> Tael.</p> <p><b>Licencia:</b> CC by-sa</p> <p><b>Procedencia:</b><a href="http://commons.wikimedia.org/wiki/File:Blister_roundup.jpg">http://commons.wikimedia.org/wiki/File:Blister_roundup.jpg</a></p>
	<p><b>Comentarios para Unificación:</b></p> <p><b>Comentarios para Integración:</b> ANEXO</p>	<p><b>Título:</b> Absceso.</p> <p><b>Descripción:</b> Absceso en paladar.</p> <p><b>Nombre:</b> ESCO05_CONT_R10_ABSCESO. jpg</p> <p><b>Autoría:</b> Maryam Amirchaghmaghi, Farnaz Falaki, Nooshin Mohtasham and Pegah Mosannen Mozafari.</p> <p><b>Licencia:</b> CC by-sa</p> <p><b>Procedencia:</b> <a href="http://commons.wikimedia.org/wiki/File:Pyogenic_granuloma_04.jpg">http://commons.wikimedia.org/wiki/File:Pyogenic_granuloma_04.jpg</a></p>



	<b>Comentarios para Unificación:</b> <b>Comentarios para Integración:</b> <b>ANEXO</b>	<b>Título:</b> Úlcera en boca. <b>Descripción:</b> Úlcera o afta sublingual. <b>Nombre:</b> ESCO05_CONT_R11_ULCERA. jpg <b>Autoría:</b> Sebastian Stabinger <b>Licencia:</b> CC by-sa <b>Procedencia:</b> <a href="http://es.wikipedia.org/wiki/Archivo:Aphte.jpg">http://es.wikipedia.org/wiki/Archivo:Aphte.jpg</a>
	<b>Comentarios para Unificación:</b> <b>Comentarios para Integración:</b> <b>ANEXO</b>	<b>Título:</b> Cicatriz. <b>Descripción:</b> Cicatrización tras una sutura. <b>Nombre:</b> ESCO05_CONT_R12_CICATRIZ. jpg <b>Autoría:</b> Wilfredor. <b>Licencia:</b> CC by-sa <b>Procedencia:</b> <a href="http://es.wikipedia.org/wiki/Archivo:Proceso_de_Cicatrizaci%C3%B3n.JPG">http://es.wikipedia.org/wiki/Archivo:Proceso_de_Cicatrizaci%C3%B3n.JPG</a>
	<b>Comentarios para Unificación:</b> <b>Comentarios para Integración:</b> <b>ANEXO</b>	<b>Título:</b> Necrosis. <b>Descripción:</b> Necrosis en piel. <b>Nombre:</b> ESCO05_CONT_R13_NECROSIS. jpg <b>Autoría:</b> Chaldor <b>Licencia:</b> CC by <b>Procedencia:</b> <a href="http://es.wikipedia.org/wiki/Archivo:Necrotic_leg_wound.png">http://es.wikipedia.org/wiki/Archivo:Necrotic_leg_wound.png</a>
	<b>Comentarios para Unificación:</b> <b>Comentarios para Integración:</b> <b>ANEXO</b>	<b>Título:</b> Escamas en piel. <b>Descripción:</b> Escamas en piel. <b>Nombre:</b> ESCO05_CONT_R14_ESCAMAS. jpg <b>Autoría:</b> Zilotte. <b>Licencia:</b> Dominio público <b>Procedencia:</b> <a href="http://commons.wikimedia.org/wiki/File:Psohand.jpg">http://commons.wikimedia.org/wiki/File:Psohand.jpg</a>
	<b>Comentarios para Unificación:</b> <b>Comentarios para Integración:</b>	<b>Título:</b> Costra. <b>Descripción:</b> Costra en la piel. <b>Nombre:</b> ESCO05_CONT_R15_COSTRA. jpg <b>Autoría:</b> ITE <b>Licencia:</b> CC by-nc-sa <b>Procedencia:</b> idITE=111013
	<b>Comentarios para Unificación:</b> <b>Comentarios para Integración:</b>	<b>Título:</b> Adela y Ramón realizando una exploración a una paciente <b>Descripción:</b> Adela, odontóloga jefa de Dentoclínica, realizando una exploración a una paciente. Ramón, recién titulado, está como auxiliar. <b>Nombre:</b> HB_CASO_32.jpg <b>Autoría:</b> Silvia Portero Cano <b>Licencia:</b> Uso Educativo no comercial para plataformas de FPaD <b>Procedencia:</b> Elaboración propia
	<b>Comentarios para Unificación:</b> <b>Comentarios para Integración:</b> <b>ANEXO</b>	<b>Título:</b> Niño con lesiones periorales. <b>Descripción:</b> Niño con lesiones periorales. <b>Nombre:</b> ESCO05_CONT_R16_LESIONESPERIORALES. jpg <b>Autoría:</b> MidgleyDJ <b>Licencia:</b> CC by-sa <b>Procedencia:</b> <a href="http://commons.wikimedia.org/wiki/File:Hand_Foot_Mouth_Disease.png">http://commons.wikimedia.org/wiki/File:Hand_Foot_Mouth_Disease.png</a>

	<p><b>Comentarios para Unificación:</b></p> <p><b>Comentarios para Integración:</b> ANEXO</p>	<p><b>Título:</b> Cándida albicans.  <b>Descripción:</b> Cándida albicans.  <b>Nombre:</b> ESCO05_CONT_R17_CANDIDA. jpg  <b>Autoría:</b> CDC/Dr. William Kaplan  <b>Licencia:</b> Dominio público  <b>Procedencia:</b>  <a href="http://es.wikipedia.org/wiki/Archivo:Candida_albicans_PHIL_3192_lores.jpg">http://es.wikipedia.org/wiki/Archivo:Candida_albicans_PHIL_3192_lores.jpg</a></p>
	<p><b>Comentarios para Unificación:</b></p> <p><b>Comentarios para Integración:</b> ANEXO</p>	<p><b>Título:</b> Queilitis angular.  <b>Descripción:</b> Queilitis angular.  <b>Nombre:</b> ESCO05_CONT_R18_QUEILITISANGULAR. jpg  <b>Autoría:</b> James Heilman, MD.  <b>Licencia:</b> CC by-sa  <b>Procedencia:</b>  <a href="http://es.wikipedia.org/wiki/Archivo:Angular_Cheilitis.JPG">http://es.wikipedia.org/wiki/Archivo:Angular_Cheilitis.JPG</a></p>
	<p><b>Comentarios para Unificación:</b></p> <p><b>Comentarios para Integración:</b> ANEXO</p>	<p><b>Título:</b> Impétigo.  <b>Descripción:</b> Lesiones típicas de impétigo.  <b>Nombre:</b> ESCO05_CONT_R19_IMPETIGO. jpg  <b>Autoría:</b> US Gov.  <b>Licencia:</b> Dominio público  <b>Procedencia:</b>  <a href="http://commons.wikimedia.org/wiki/File:Impetigo.jpg">http://commons.wikimedia.org/wiki/File:Impetigo.jpg</a></p>
	<p><b>Comentarios para Unificación:</b>  La imagen debe poder ampliarse a un tamaño suficiente para leer con nitidez TODO el texto de la misma.</p> <p><b>Comentarios para Integración:</b> ANEXO</p>	<p><b>Título:</b> Póster de prevención de enfermedades de transmisión sexual.  <b>Descripción:</b> Póster de prevención de enfermedades de transmisión sexual.  <b>Nombre:</b> ESCO05_CONT_R20_POSTER. jpg  <b>Autoría:</b> Tryphon.  <b>Licencia:</b> Dominio público  <b>Procedencia:</b>  <a href="http://es.wikipedia.org/wiki/Archivo:SheMayLookCleanBut.jpg">http://es.wikipedia.org/wiki/Archivo:SheMayLookCleanBut.jpg</a></p>
	<p><b>Comentarios para Unificación:</b></p> <p><b>Comentarios para Integración:</b> ANEXO</p>	<p><b>Título:</b> Treponema pallidum.  <b>Descripción:</b> Treponema pallidum, causante de la sífilis.  <b>Nombre:</b> ESCO05_CONT_R21_TREPONEMAPALLIDUM. jpg  <b>Autoría:</b> CDC/ Dr. David Cox  <b>Licencia:</b> Dominio público  <b>Procedencia:</b>  <a href="http://es.wikipedia.org/wiki/Archivo:TreponemaPallidum.jpg">http://es.wikipedia.org/wiki/Archivo:TreponemaPallidum.jpg</a></p>
	<p><b>Comentarios para Unificación:</b></p> <p><b>Comentarios para Integración:</b> ANEXO</p>	<p><b>Título:</b> Herpes labial.  <b>Descripción:</b> Herpes labial.  <b>Nombre:</b> ESCO05_CONT_R22_HERPESLABIAL. jpg  <b>Autoría:</b> Metju12.  <b>Licencia:</b> Dominio público  <b>Procedencia:</b>  <a href="http://es.wikipedia.org/wiki/Archivo:Herpes_labialis.jpg">http://es.wikipedia.org/wiki/Archivo:Herpes_labialis.jpg</a></p>





	<p><b>Comentarios para Unificación:</b>  <b>La imagen debe poder ampliarse a un tamaño suficiente para leer con nitidez TODO el texto de la misma.</b></p> <p><b>Comentarios para Integración:</b>  <b>ANEXO</b></p>	<p><b>Título:</b> Retrovirus del SIDA.  <b>Descripción:</b> Retrovirus del SIDA.  <b>Nombre:</b> ESCO05_CONT_R23_RETROVIRUSSIDA. jpg  <b>Autoría:</b> US National Institute of Health  <b>Licencia:</b> Dominio público  <b>Procedencia:</b> <a href="http://es.wikipedia.org/wiki/Archivo:800px-HIV_Viron_es.png">http://es.wikipedia.org/wiki/Archivo:800px-HIV_Viron_es.png</a>.</p>
	<p><b>Comentarios para Unificación:</b></p> <p><b>Comentarios para Integración:</b>  <b>ANEXO</b></p>	<p><b>Título:</b> Afta.  <b>Descripción:</b> Afta en labio inferior.  <b>Nombre:</b> ESCO05_CONT_R24_AFTA. jpg  <b>Autoría:</b> Pfiffner Pascal  <b>Licencia:</b> CC by-sa  <b>Procedencia:</b> <a href="http://es.wikipedia.org/wiki/Archivo:Aphthe_Unterlippe.jpg">http://es.wikipedia.org/wiki/Archivo:Aphthe_Unterlippe.jpg</a></p>
	<p><b>Comentarios para Unificación:</b></p> <p><b>Comentarios para Integración:</b></p>	<p><b>Título:</b> Esther y Ramón con Adela y una paciente.  <b>Descripción:</b> Esther, higienista experimentada, y Ramón, recién titulado, preguntándole a Adela, la odontóloga jefa, una duda de algo que han visto en la cavidad oral de una paciente.  <b>Nombre:</b> HB_CASO_31.jpg  <b>Autoría:</b> Silvia Portero Cano  <b>Licencia:</b> Uso Educativo no comercial para plataformas de FPaD  <b>Procedencia:</b> Elaboración propia</p>
	<p><b>Comentarios para Unificación:</b></p> <p><b>Comentarios para Integración:</b>  <b>ANEXO</b></p>	<p><b>Título:</b> Alteraciones dentales.  <b>Descripción:</b> Alteraciones dentales.  <b>Nombre:</b> ESCO05_CONT_R25_ALTERACIONESDENTARIAS. jpg  <b>Autoría:</b> Filip em.  <b>Licencia:</b> CC by  <b>Procedencia:</b> <a href="http://es.wikipedia.org/wiki/Archivo:B_amelogenesis_imperfecta.jpg">http://es.wikipedia.org/wiki/Archivo:B_amelogenesis_imperfecta.jpg</a></p>
	<p><b>Comentarios para Unificación:</b></p> <p><b>Comentarios para Integración:</b>  <b>ANEXO</b></p>	<p><b>Título:</b> Dientes supernumerarios.  <b>Descripción:</b> Dientes supernumerarios.  <b>Nombre:</b> ESCO05_CONT_R26_DIENTESSUPERNUMERARIOS. jpg  <b>Autoría:</b> Albert.  <b>Licencia:</b> Dominio público  <b>Procedencia:</b> <a href="http://commons.wikimedia.org/wiki/File:Supernumerary_teeth.jpg">http://commons.wikimedia.org/wiki/File:Supernumerary_teeth.jpg</a></p>
	<p><b>Comentarios para Unificación:</b></p> <p><b>Comentarios para Integración:</b>  <b>ANEXO</b></p>	<p><b>Título:</b> Anomalías dentarias.  <b>Descripción:</b> Radiografía de anomalías dentarias.  <b>Nombre:</b> ESCO05_CONT_R27_ANOMALIASDENT. jpg  <b>Autoría:</b> Albert  <b>Licencia:</b> CC by-sa  <b>Procedencia:</b> <a href="http://commons.wikimedia.org/wiki/File:Baihokkhi_kakkhi.jpg">http://commons.wikimedia.org/wiki/File:Baihokkhi_kakkhi.jpg</a></p>

	<p><b>Comentarios para Unificación:</b></p> <p><b>Comentarios para Integración:</b> ANEXO</p>	<p><b>Título:</b> Fractura dental.  <b>Descripción:</b> Fractura dental.  <b>Nombre:</b> ESCO05_CONT_R28_FRACTURADENTAL. jpg  <b>Autoría:</b> Damdent.  <b>Licencia:</b> CC by-sa  <b>Procedencia:</b>  <a href="http://commons.wikimedia.org/wiki/File:Fracture_dent.jpg">http://commons.wikimedia.org/wiki/File:Fracture_dent.jpg</a></p>
	<p><b>Comentarios para Unificación:</b></p> <p><b>Comentarios para Integración:</b> ANEXO</p>	<p><b>Título:</b> Intrusión dental.  <b>Descripción:</b> Intrusión dental.  <b>Nombre:</b> ESCO05_CONT_R29_INTRUSIONDENTAL. jpg  <b>Autoría:</b> Damdent.  <b>Licencia:</b> CC by-sa  <b>Procedencia:</b>  <a href="http://commons.wikimedia.org/wiki/File:Intrusion.jpg">http://commons.wikimedia.org/wiki/File:Intrusion.jpg</a></p>
	<p><b>Comentarios para Unificación:</b></p> <p><b>Comentarios para Integración:</b> ANEXO</p>	<p><b>Título:</b> Avulsión dental.  <b>Descripción:</b> Avulsión dental.  <b>Nombre:</b> ESCO05_CONT_R30_AVULSION. jpg  <b>Autoría:</b> Damdent.  <b>Licencia:</b> CC by-sa  <b>Procedencia:</b>  <a href="http://commons.wikimedia.org/wiki/File:Luxation_totale.jpg">http://commons.wikimedia.org/wiki/File:Luxation_totale.jpg</a></p>
	<p><b>Comentarios para Unificación:</b></p> <p><b>Comentarios para Integración:</b> ANEXO</p>	<p><b>Título:</b> Maxilar superior.  <b>Descripción:</b> Maxilar superior.  <b>Nombre:</b> ESCO05_CONT_R31_MAXILARSUPERIOR. jpg  <b>Autoría:</b> Emailshankar  <b>Licencia:</b> CC by  <b>Procedencia:</b><a href="http://es.wikipedia.org/wiki/Archivo:Cbct_skull.jpg">http://es.wikipedia.org/wiki/Archivo:Cbct_skull.jpg</a></p>
	<p><b>Comentarios para Unificación:</b>  La imagen debe poder ampliarse a un tamaño suficiente para leer con nitidez TODO el texto de la misma.  <b>Comentarios para Integración:</b></p>	<p><b>Título:</b> Líneas de fractura en el maxilar superior.  <b>Descripción:</b> Líneas de fractura en el maxilar superior.  <b>Nombre:</b> ESCO05_CONT_R32_FRACTURASMAXILARSUP. jpg  <b>Autoría:</b> Berta Vázquez García/ Pilar Garay  <b>Licencia:</b> Uso educativo no comercial.  <b>Procedencia:</b> Elaboración propia.</p>
	<p><b>Comentarios para Unificación:</b></p> <p><b>Comentarios para Integración:</b></p>	<p><b>Título:</b> Adela realizando una exploración con Ramón de auxiliar.  <b>Descripción:</b> Adela realizando una exploración con Ramón de auxiliar.  <b>Nombre:</b> HB_CASO_33.jpg  <b>Autoría:</b> Silvia Portero Cano  <b>Licencia:</b> Uso Educativo no comercial para plataformas de FPaD  <b>Procedencia:</b> Elaboración propia</p>
	<p><b>Comentarios para Unificación:</b></p> <p><b>Comentarios para Integración:</b> ANEXO</p>	<p><b>Título:</b> Carcinoma celular.  <b>Descripción:</b> Carcinoma celular.  <b>Nombre:</b> ESCO05_CONT_R33_CANCERORAL. jpg  <b>Autoría:</b> Ayoung219.  <b>Licencia:</b> CC by-sa  <b>Procedencia:</b>  <a href="http://commons.wikimedia.org/w/index.php?title=File:Bi">http://commons.wikimedia.org/w/index.php?title=File:Bi</a></p>





		nucleated_cell_overlay.tiff&page=1
	<b>Comentarios para Unificación:</b> <b>Comentarios para Integración:</b> <b>ANEXO</b>	<b>Título:</b> Mucocoele. <b>Descripción:</b> Mucocoele. <b>Nombre:</b> ESCO05_CONT_R34_MUCOCELE. jpg <b>Autoría:</b> Dozenist. <b>Licencia:</b> CC by-sa <b>Procedencia:</b> <a href="http://es.wikipedia.org/wiki/Archivo:Mucocoele02-17-06cropped.jpg">http://es.wikipedia.org/wiki/Archivo:Mucocoele02-17-06cropped.jpg</a> .
	<b>Comentarios para Unificación:</b> <b>Comentarios para Integración:</b> <b>ANEXO</b>	<b>Título:</b> Leucoplasia. <b>Descripción:</b> Leucoplasia. <b>Nombre:</b> ESCO05_CONT_R35_LEUCOPLASIA. jpg <b>Autoría:</b> Dozenist. <b>Licencia:</b> CC by-sa <b>Procedencia:</b> <a href="http://es.wikipedia.org/wiki/Archivo:Leukoplakia02-04-06.jpg">http://es.wikipedia.org/wiki/Archivo:Leukoplakia02-04-06.jpg</a>
	<b>Comentarios para Unificación:</b> <b>Comentarios para Integración:</b> <b>ANEXO</b>	<b>Título:</b> Cáncer oral. <b>Descripción:</b> Cáncer oral, ubicado en lengua. <b>Nombre:</b> ESCO05_CONT_R36_CANCERLINGUAL. jpg <b>Autoría:</b> Luca Pastore, Maria Luisa Fiorella, Raffaele Fiorella, Lorenzo Lo Muzio. <b>Licencia:</b> CC by <b>Procedencia:</b> <a href="http://commons.wikimedia.org/wiki/File:PLoS_oral_cancer.png">http://commons.wikimedia.org/wiki/File:PLoS_oral_cancer.png</a>
	<b>Comentarios para Unificación:</b> <b>Comentarios para Integración:</b>	<b>Título:</b> Ramón y Esther hablando en la clínica dental. <b>Descripción:</b> Ramón, recién titulado, y Esther, una higienista con gran experiencia, son compañeros de trabajo desde hace poco y están hablando en la consulta Dentoclínica. <b>Nombre:</b> HB_CASO_09.jpg <b>Autoría:</b> Silvia Portero Cano <b>Licencia:</b> Uso Educativo no comercial para plataformas de FPaD <b>Procedencia:</b> Elaboración propia
	<b>Comentarios para Unificación:</b> <b>Comentarios para Integración:</b>	<b>Título:</b> Niños. <b>Descripción:</b> Dibujo de niños. <b>Nombre:</b> ESCO05_CONT_R37_DIBUJONIÑOS. jpg <b>Autoría:</b> ITE - Clarissa Rodrigues González. <b>Licencia:</b> CC by-nc-sa <b>Procedencia:</b> idITE=125857
	<b>Comentarios para Unificación:</b> <b>Comentarios para Integración:</b>	<b>Título:</b> Anciana. <b>Descripción:</b> Anciana. <b>Nombre:</b> ESCO05_CONT_R38_ANCIANA. jpg <b>Autoría:</b> ITE - Luana Fischer Ferreira. <b>Licencia:</b> CC by-nc-sa <b>Procedencia:</b> idITE=143970

	<p><b>Comentarios para Unificación:</b></p> <p><b>Comentarios para Integración:</b></p>	<p><b>Título:</b> Niña.  <b>Descripción:</b> Niña.  <b>Nombre:</b> ESCO05_CONT_R39_INFANCIA. jpg  <b>Autoría:</b> ITE - Félix Vallés Calvo.  <b>Licencia:</b> CC by-nc-sa  <b>Procedencia:</b> idITE=152542</p>
	<p><b>Comentarios para Unificación:</b></p> <p><b>Comentarios para Integración:</b></p>	<p><b>Título:</b> Tipodonto y cepillo.  <b>Descripción:</b> Tipodonto y cepillo.  <b>Nombre:</b> ESCO05_CONT_R40_TIPODONTO. jpg  <b>Autoría:</b> ITE - Pilar Acero López.  <b>Licencia:</b> CC by-nc-sa  <b>Procedencia:</b> idITE=145699</p>
	<p><b>Comentarios para Unificación:</b></p> <p><b>Comentarios para Integración:</b></p>	<p><b>Título:</b> Dentición infantil.  <b>Descripción:</b> Dentición infantil.  <b>Nombre:</b> ESCO05_CONT_R41_DENTISIONINFANTIL. jpg  <b>Autoría:</b> Berta Vázquez García/ Pilar Garay  <b>Licencia:</b> Uso educativo no comercial.  <b>Procedencia:</b> Elaboración propia.</p>
	<p><b>Comentarios para Unificación:</b></p> <p><b>Comentarios para Integración:</b></p>	<p><b>Título:</b> Chupete.  <b>Descripción:</b> Chupete.  <b>Nombre:</b> ESCO05_CONT_R42_CHUPETE. jpg  <b>Autoría:</b> Berta Vázquez García/ Pilar Garay  <b>Licencia:</b> Uso educativo no comercial.  <b>Procedencia:</b> Elaboración propia.</p>
	<p><b>Comentarios para Unificación:</b></p> <p><b>Comentarios para Integración:</b></p>	<p><b>Título:</b> Niño chupando el pulgar.  <b>Descripción:</b> Niño chupando el pulgar.  <b>Nombre:</b> ESCO05_CONT_R43_SUCCIONPULGAR. jpg  <b>Autoría:</b> Berta Vázquez García/ Pilar Garay  <b>Licencia:</b> Uso educativo no comercial.  <b>Procedencia:</b> Elaboración propia.</p>
	<p><b>Comentarios para Unificación:</b></p> <p><b>Comentarios para Integración:</b></p>	<p><b>Título:</b> Malposición dentaria.  <b>Descripción:</b> Malposición dentaria.  <b>Nombre:</b> ESCO05_CONT_R44_MALPOSICIONDENTARIA. jpg  <b>Autoría:</b> Berta Vázquez García/ Pilar Garay  <b>Licencia:</b> Uso educativo no comercial.  <b>Procedencia:</b> Elaboración propia.</p>
	<p><b>Comentarios para Unificación:</b></p> <p><b>Comentarios para Integración:</b></p>	<p><b>Título:</b> Mujer mayor.  <b>Descripción:</b> Mujer mayor.  <b>Nombre:</b> ESCO05_CONT_R45_MUJERMAYOR. jpg  <b>Autoría:</b> ITE - Luana Fischer Ferreira  <b>Licencia:</b> CC by-nc-sa  <b>Procedencia:</b> idITE=190564</p>




	<b>Comentarios para Unificación:</b> <b>Comentarios para Integración:</b> <b>ANEXO</b>	<b>Título:</b> Anomalías en la mucosa oral con prótesis. <b>Descripción:</b> Anomalías en la mucosa oral con prótesis. <b>Nombre:</b> ESCO05_CONT_R46_PROTESISDENTAL. jpg <b>Autoría:</b> Justin Marks <b>Licencia:</b> CC by <b>Procedencia:</b> <a href="http://commons.wikimedia.org/wiki/File:Valplast_oralcancer.png">http://commons.wikimedia.org/wiki/File:Valplast_oralcancer.png</a>
	<b>Comentarios para Unificación:</b> <b>Comentarios para Integración:</b> <b>ANEXO</b>	<b>Título:</b> Candidiasis. <b>Descripción:</b> Candidiasis en paladar. <b>Nombre:</b> ESCO05_CONT_R47_CANDIDIASISORAL. jpg <b>Autoría:</b> CDC/ Sol Silverman, Jr., DDS <b>Licencia:</b> Dominio público <b>Procedencia:</b> <a href="http://commons.wikimedia.org/wiki/File:CandidiasisFromCDCinJPEG03-18-06.JPG">http://commons.wikimedia.org/wiki/File:CandidiasisFromCDCinJPEG03-18-06.JPG</a>

## ESCO05\_TAREA ESCO05\_SOLUCION\_TAREA

Miniatura	Comentarios	Credenciales del recurso
	<b>Comentarios para Unificación:</b> <b>Comentarios para Integración:</b>	<b>Título:</b> Extrusión dental. <b>Descripción:</b> Extrusión dental. <b>Nombre:</b> ESCO05_TAREA_R01_EXTRUSION. jpg <b>Autoría:</b> Berta Vázquez García/ Pilar Garay <b>Licencia:</b> Uso educativo no comercial. <b>Procedencia:</b> Elaboración propia.
	<b>Comentarios para Unificación:</b> <b>Comentarios para Integración:</b>	<b>Título:</b> Intrusión dental. <b>Descripción:</b> Intrusión dental. <b>Nombre:</b> ESCO05_TAREA_R02_INTRUSION. jpg <b>Autoría:</b> Berta Vázquez García/ Pilar Garay <b>Licencia:</b> Uso educativo no comercial. <b>Procedencia:</b> Elaboración propia.
	<b>Comentarios para Unificación:</b> <b>Comentarios para Integración:</b>	<b>Título:</b> Avulsión dental. <b>Descripción:</b> Avulsión dental. <b>Nombre:</b> ESCO05_TAREA_R03_AVULSION. jpg <b>Autoría:</b> Berta Vázquez García/ Pilar Garay <b>Licencia:</b> Uso educativo no comercial. <b>Procedencia:</b> Elaboración propia.
	<b>Comentarios para Unificación:</b> <b>Comentarios para Integración:</b>	<b>Título:</b> Luxación dental. <b>Descripción:</b> Luxación dental. <b>Nombre:</b> ESCO05_TAREA_R04_LUXACION. jpg <b>Autoría:</b> Berta Vázquez García/ Pilar Garay <b>Licencia:</b> Uso educativo no comercial. <b>Procedencia:</b> Elaboración propia.
---	<b>Comentarios para Unificación:</b> <b>Comentarios para Integración:</b>	<b>Título:</b> Lesiones elementales cutáneas <b>Autoría:</b> Desconocida <b>Licencia:</b> Dominio público

		<b>Procedencia:</b> <a href="https://www.iqb.es/dermatologia/atlas/generalidades.htm">https://www.iqb.es/dermatologia/atlas/generalidades.htm</a>
---	<b>Comentarios para Unificación:</b> <b>Comentarios para Integración</b>	<b>Título:</b> Autoexamen de lesiones orales <b>Autoría:</b> Desconocida <b>Licencia:</b> Dominio público <b>Procedencia:</b> <a href="http://www.ugr.es/~pbaca/p10cancerbucal/02e6009a081211405/prac10.pdf">http://www.ugr.es/~pbaca/p10cancerbucal/02e6009a081211405/prac10.pdf</a>
---	<b>Comentarios para Unificación:</b> <b>Comentarios para Integración</b>	<b>Título:</b> Lesiones elementales <b>Autoría:</b> Desconocida <b>Licencia:</b> Dominio público <b>Procedencia:</b> <a href="https://es.slideshare.net/eddynoy/lesiones-elementales-de-la-piel">https://es.slideshare.net/eddynoy/lesiones-elementales-de-la-piel</a>
---	<b>Comentarios para Unificación:</b> <b>Comentarios para Integración</b>	<b>Título:</b> Principales lesiones bucales <b>Autoría:</b> Settimo C, Bravia R <b>Licencia:</b> Dominio público <b>Procedencia:</b> <a href="http://casmu.com.uy/wp-content/uploads/2017/09/S-Odontolog%C3%ADa-Lesiones-bucal-es-en-ni%C3%B3s-y-adolescentes-2016-02.pdf">http://casmu.com.uy/wp-content/uploads/2017/09/S-Odontolog%C3%ADa-Lesiones-bucal-es-en-ni%C3%B3s-y-adolescentes-2016-02.pdf</a>
---	<b>Comentarios para Unificación:</b> <b>Comentarios para Integración</b>	<b>Título:</b> Candidiasis bucal <b>Autoría:</b> Mayoral J, Chavez H, Ribera H <b>Licencia:</b> RODE <b>Procedencia:</b> <a href="http://www.infomed.es/rode/index.php?option=com_content&amp;task=view&amp;id=212&amp;Itemid=32">http://www.infomed.es/rode/index.php?option=com_content&amp;task=view&amp;id=212&amp;Itemid=32</a>
---	<b>Comentarios para Unificación:</b> <b>Comentarios para Integración</b>	<b>Título:</b> Principales anomalías dentarias <b>Autoría:</b> López Leonardo J <b>Licencia:</b> Dominio público <b>Procedencia:</b> <a href="https://www.monografias.com/trabajos55/fusion-dental/fusion-dental2.shtml">https://www.monografias.com/trabajos55/fusion-dental/fusion-dental2.shtml</a>
---	<b>Comentarios para Unificación:</b> <b>Comentarios para Integración</b>	<b>Título:</b> Video mucocela <b>Autoría:</b> Clínica Dental Doctores Gandía & Aguiló <b>Licencia:</b> Creative Commons de Youtube <b>Procedencia:</b> <a href="https://www.youtube.com/watch?v=0KdusFvwD2M&amp;feature=emb_logo">https://www.youtube.com/watch?v=0KdusFvwD2M&amp;feature=emb_logo</a>
	<b>Comentarios para Unificación:</b> <b>Comentarios para Integración:</b>	<b>Título:</b> Fractura dental. <b>Descripción:</b> Fractura dental. <b>Nombre:</b> ESCO05_TAREA_R05_FRACTURACORONAL.jpg <b>Autoría:</b> Berta Vázquez García/ Pilar Garay <b>Licencia:</b> Uso educativo no comercial. <b>Procedencia:</b> Elaboración propia.

## ESCO05\_MAPA\_CONCEPTUAL

Miniatura	Comentarios	Credenciales del recurso
	<b>Comentarios para Unificación:</b>	<b>Título:</b> <b>Descripción:</b> <b>Nombre:</b> ESCO05_MapaConceptual

	<b>Comentarios para Integración:</b>	<b>Autoría:</b> Ministerio de Educación <b>Licencia:</b> Uso educativo no comercial. <b>Procedencia:</b> Elaboración propia.
--	--------------------------------------	--