












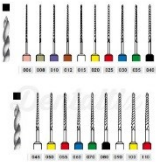
















CPCI02_LICENCIA_RECursos
TÉCNICAS DE AYUDA EN EL TRATAMIENTO DE CONDUCTOS

CPCI02_CONTENIDOS		
Miniatura	Comentarios	Credenciales del recurso
	<p>Comentarios para Unificación:</p> <p>Comentarios para Integración:</p>	<p>Título: Ramón y Esther hablando en la clínica dental.</p> <p>Descripción: Ramón, recién titulado, y Esther, una higienista con gran experiencia, son compañeros de trabajo desde hace poco y están hablando en la consulta Dentoclínica.</p> <p>Nombre: HB_CASO_09.jpg</p> <p>Autoría: Silvia Portero Cano</p> <p>Licencia: Uso Educativo no comercial para plataformas de FPaD</p> <p>Procedencia: Elaboración propia</p>
	<p>Comentarios para Unificación:</p> <p>Comentarios para Integración:</p>	<p>Título: Esther y Ramón con aparato de ultrasonidos 2.</p> <p>Descripción: Esther, higienista experimentada, enseñando a Ramón, recién titulado, la conexión de un aparato de ultrasonidos en la clínica dental Dentoclínica.</p> <p>Nombre: HB_CASO_26.jpg</p> <p>Autoría: Silvia Portero Cano</p> <p>Licencia: Uso Educativo no comercial para plataformas de FPaD</p> <p>Procedencia: Elaboración propia</p>
	<p>Comentarios para Unificación:</p> <p>Comentarios para Integración:</p>	<p>Título: Molar con caries radicular.</p> <p>Descripción: Imagen radiográfica donde se ve un molar con una extensa caries radicular.</p> <p>Nombre: CPCI02_CONT_R01_caries_radicular.jpg</p> <p>Autoría: Carolina Ibáñez luengo.</p> <p>Licencia: Uso Educativo no comercial para plataformas de FPaD.</p> <p>Procedencia: Elaboración propia.</p>
	<p>Comentarios para Unificación:</p> <p>Comentarios para Integración:</p>	<p>Título: Molar con afectación pulpar.</p> <p>Descripción: Imagen radiográfica donde se ve un molar con una caries con afectación pulpar.</p> <p>Nombre: CPCI02_CONT_R02_Afectacion_pulpar.jpg</p> <p>Autoría: Carolina Ibáñez luengo.</p> <p>Licencia: Uso Educativo no comercial para plataformas de FPaD.</p> <p>Procedencia: Elaboración propia.</p>
	<p>Comentarios para Unificación:</p> <p>Comentarios para Integración:</p>	<p>Título: Exploración radiográfica.</p> <p>Descripción: Imagen radiográfica donde se ven varias piezas dentales con caries, una de ellas prácticamente destruida.</p> <p>Nombre: CPCI02_CONT_R03_exploracion_radiografica.jpg</p> <p>Autoría: Carolina Ibáñez luengo</p> <p>Licencia: Uso Educativo no comercial para plataformas de FPaD.</p> <p>Procedencia: Elaboración propia.</p>

	<p>Comentarios para Unificación:</p> <p>Comentarios para Integración:</p>	<p>Título: Adela realizando un pulido dental con Ramón de auxiliar.</p> <p>Descripción: Adela, odontóloga jefa de Dentoclínica, realizando un pulido dental a una paciente. Ramón, recién titulado, está como auxiliar.</p> <p>Nombre: HB_CASO_33.jpg</p> <p>Autoría: Silvia Portero Cano</p> <p>Licencia: Uso Educativo no comercial para plataformas de FPaD</p> <p>Procedencia: Elaboración propia</p>
	<p>Comentarios para Unificación:</p> <p>Comentarios para Integración:</p>	<p>Título: Bandeja de exploración.</p> <p>Descripción: Bandeja que contiene una sonda de exploración, un espejo y unas pinzas.</p> <p>Nombre: CPCIO2_CONT_R04_bandejaexploracion.jpg</p> <p>Autoría: Carolina Ibáñez luengo</p> <p>Licencia: Uso Educativo no comercial para plataformas de FPaD</p> <p>Procedencia: Elaboración propia.</p>
	<p>Comentarios para Unificación:</p> <p>Comentarios para Integración:</p>	<p>Título: Radiografía.</p> <p>Descripción: Imagen de una placa radiográfica.</p> <p>Nombre: CPCIO2_CONT_R05_radiografia.jpg</p> <p>Autoría: Carolina Ibáñez luengo</p> <p>Licencia: Uso Educativo no comercial para plataformas de FPaD</p> <p>Procedencia: Elaboración propia.</p>
	<p>Comentarios para Unificación:</p> <p>Comentarios para Integración:</p>	<p>Título: Bandeja de anestesia.</p> <p>Descripción: Bandeja que contiene una jeringa, dos carpules de anestesia y dos agujas.</p> <p>Nombre: CPCIO2_CONT_R06_bandejaanestesia.jpg</p> <p>Autoría: Carolina Ibáñez luengo</p> <p>Licencia: Uso Educativo no comercial para plataformas de FPaD.</p> <p>Procedencia: Elaboración propia</p>
	<p>Comentarios para Unificación:</p> <p>Comentarios para Integración:</p>	<p>Título: Bandeja de aislamiento absoluto.</p> <p>Descripción: Bandeja que contiene el material de aislamiento absoluto. Clamp, dique de goma, portaclamps, arco de young y perfora diques.</p> <p>Nombre: CPCIO2_CONT_R07_bandejaaislamiento.jpg</p> <p>Autoría: Carolina Ibáñez luengo</p> <p>Licencia: Uso Educativo no comercial para plataformas de FPaD.</p> <p>Procedencia: Elaboración propia</p>
	<p>Comentarios para Unificación:</p> <p>Comentarios para Integración:</p>	<p>Título: Aislamiento absoluto en tipodonto.</p> <p>Descripción: Se ve el dique de goma, el clamp y el arco de young sobre un tipodonto.</p> <p>Nombre: CPCIO2_CONT_R08_aislamientoabsoluto.jpg</p> <p>Autoría: Carolina Ibáñez Luengo</p> <p>Licencia: Uso Educativo no comercial para plataformas de FPaD.</p> <p>Procedencia: Elaboración propia</p>
	<p>Comentarios para Unificación:</p> <p>Comentarios para Integración:</p>	<p>Título: Aislamiento con rodetes de algodón.</p> <p>Descripción: Imagen de una parte de la boca, con rodetes de algodón entre la lengua y los dientes y entre los mismos y la mejilla.</p> <p>Nombre: CPCIO2_CONT_R09_rodetesdealgodon.jpg</p> <p>Autoría: Carolina Ibáñez Luengo</p> <p>Licencia: Uso Educativo no comercial para plataformas de</p>

		FPaD. Procedencia: Elaboración propia
	Comentarios para Unificación: Comentarios para Integración:	Título: Fresas apertura cameral. Descripción: Se ven tres fresas de apertura, dos de turbina y una de contraángulo. Nombre: CPCI02_CONT_R10_Fresas_apertura.jpg Autoría: Carolina Ibáñez Luengo Licencia: Uso Educativo no comercial para plataformas de FPaD. Procedencia: Elaboración propia
	Comentarios para Unificación: Comentarios para Integración:	Título: Limas de endodoncia Descripción: se observan los diferentes grosores de la parte activa de las limas de endodoncia Nombre: CPCI02_limas_endodoncia Autoría: Dentaltix Licencia: Copyright (Cita) Procedencia: Dentaltix
	Comentarios para Unificación: Comentarios para Integración:	Título: Limas K. Descripción: Dos cajas de limas K o de Kerr y una lima amarilla del 20 de muestra. Nombre: CPCI02_CONT_R11_Limas_K.jpg Autoría: Carolina Ibáñez Luengo Licencia: Uso Educativo no comercial para plataformas de FPaD. Procedencia: Elaboración propia
	Comentarios para Unificación: Comentarios para Integración:	Título: Fresas Gates-Glidden. Descripción: Se observan tres fresas de Gates, con acople para contraángulo y la parte activa en forma de llama. Nombre: CPCI02_CONT_R12_Gates.jpg Autoría: Carolina Ibáñez Luengo Licencia: Uso Educativo no comercial para plataformas de FPaD. Procedencia: Elaboración propia
	Comentarios para Unificación: Comentarios para Integración:	Título: Localizador de ápices. Descripción: Se ve un localizador de ápices con su pantalla y sus correspondientes aditamentos. Nombre: CPCI02_CONT_R13_Localizador_apices.jpg Autoría: Carolina Ibáñez Luengo Licencia: Uso Educativo no comercial para plataformas de FPaD. Procedencia: Elaboración propia
	Comentarios para Unificación: Comentarios para Integración:	Título: Regla milimetrada. Descripción: Se aprecia una regla milimetrada con una lima colocada en la ranura. Nombre: CPCI02_CONT_R14_regla_milimetrada.jpg Autoría: Carolina Ibáñez Luengo Licencia: Uso Educativo no comercial para plataformas de FPaD. Procedencia: Elaboración propia
	Comentarios para Unificación: Comentarios para Integración:	Título: Jeringa de irrigación. Descripción: Vemos una jeringa de irrigación con aguja y capuchón. Nombre: CPCI02_CONT_R15_Irrigacion.jpg Autoría: Carolina Ibáñez Luengo Licencia: Uso Educativo no comercial para plataformas de FPaD. Procedencia: Elaboración propia

	<p>Comentarios para Unificación:</p> <p>Comentarios para Integración:</p>	<p>Título: Gutapercha. Descripción: Imagen de una punta de gutapercha. Nombre: CPCI02_CONT_R16_Gutapercha.jpg Autoría: Carolina Ibáñez Luengo Licencia: Uso Educativo no comercial para plataformas de FPaD. Procedencia: Elaboración propia</p>
	<p>Comentarios para Unificación:</p> <p>Comentarios para Integración:</p>	<p>Título: Gutaperchas accesorias. Descripción: Imagen de varias puntas de gutapercha accesorias. Nombre: CPCI02_CONT_R17_accesorias.jpg Autoría: Carolina Ibáñez Luengo Licencia: Uso Educativo no comercial para plataformas de FPaD. Procedencia: Elaboración propia</p>
	<p>Comentarios para Unificación:</p> <p>Comentarios para Integración:</p>	<p>Título: Puntas de papel. Descripción: Imagen de varias puntas de papel. Nombre: CPCI02_CONT_R18_Puntas_papel.jpg Autoría: Carolina Ibáñez Luengo Licencia: Uso Educativo no comercial para plataformas de FPaD. Procedencia: Elaboración propia</p>
	<p>Comentarios para Unificación:</p> <p>Comentarios para Integración:</p>	<p>Título: Espaciadores. Descripción: Imagen de dos espaciadores uno rojo y otro amarillo. Nombre: CPCI02_CONT_R19_Espaciadores.jpg Autoría: Carolina Ibáñez Luengo Licencia: Uso Educativo no comercial para plataformas de FPaD. Procedencia: Elaboración propia</p>
	<p>Comentarios para Unificación:</p> <p>Comentarios para Integración:</p>	<p>Título: Adela y Ramón realizando una exploración a una paciente. Descripción: Adela, odontóloga jefa de Dentoclínica, realizando una exploración a una paciente. Ramón, recién titulado, está como auxiliar. Nombre: HB_CASO_32.jpg Autoría: Silvia Portero Cano Licencia: Uso Educativo no comercial para plataformas de FPaD Procedencia: Elaboración propia</p>
	<p>Comentarios para Unificación:</p> <p>Comentarios para Integración:</p>	<p>Título: Radiografía con ápice abierto. Descripción: Imagen radiográfica donde aparece un molar con los ápices abiertos. Nombre: CPCI02_CONT_R20_Apice_abierto.jpg Autoría: Carolina Ibáñez Luengo Licencia: Uso Educativo no comercial para plataformas de FPaD. Procedencia: Elaboración propia</p>

	<p>Comentarios para Unificación:</p> <p>Comentarios para Integración:</p>	<p>Título: Pulpotomía. Descripción: Imagen de un molar superior temporal con la apertura cameral realizada. Nombre: CPCIO2_CONT_R21_pulpotomia.jpg Autoría: Carolina Ibáñez Luengo Licencia: Uso Educativo no comercial para plataformas de FPaD. Procedencia: Elaboración propia</p>
	<p>Comentarios para Unificación:</p> <p>Comentarios para Integración:</p>	<p>Título: Corona preformada. Descripción: Imagen de un molar temporal superior al que se le ha colocado una corona reformada de metal. Nombre: CPCIO2_CONT_R22_corona_preformada.jpg Autoría: Carolina Ibáñez Luengo Licencia: Uso Educativo no comercial para plataformas de FPaD. Procedencia: Elaboración propia</p>
	<p>Comentarios para Unificación:</p> <p>Comentarios para Integración:</p>	<p>Título: Adela, odontóloga jefa de la clínica dental Dentoclínic. Descripción: Adela, la odontóloga jefa de la clínica dental Dentoclínic. Nombre: HB_CASO_01.jpg Autoría: Silvia Portero Cano Licencia: Uso Educativo no comercial para plataformas de FPaD Procedencia: Elaboración propia</p>